

2022년 대비

KOREA MEDICAL LICENSING EXAMINATION

PACIFIC K M L E

최신 5개년

정오집

2021 | 2020 | 2019 | 2018 | 2017

Cardiology Pulmonology Gastroenterology Nephrology Infection Endocrinology
Allergy Hematology Oncology Rheumatology Surgery Obstetrics Gynecology
Pediatrics Psychiatry Minor Preventive Medicine Medical Law

pb Pacific Book

1권

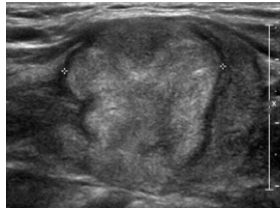

페이지	분류	위치	수정 전	수정 후											
62 66 67	용어	감별진단	상심실성 빈맥(PSVT)	심실상성 빈맥(PSVT)											
76	추가	문제풀이	<ul style="list-style-type: none"> • 혈액학적 불안정을 동반한 VT 환자에서 최우 선적으로 제세동(Defibrillation)이 필요하다. 	<ul style="list-style-type: none"> • 혈액학적 불안정을 동반한 monomorphic VT 환자에서는 우선적으로 DC cardioversion을 해야한다. 하지만, 상환의 경우 혈압이 낮아 맥박이 측되지 않을 것이므로, pulseless VT의 경우에는 defibrillation을 해야한다. 											
77	추가	심화학습	- 각차단을 동반한 supraventricula tachycardia	- 각차단을 동반한 supraventricular tachycardia											
83	오타	심화학습	(4) On-going treatcnt(제발 방식)	(4) On-going treatment(제발 방식)											
84	용어	문제풀이	발작성상심실성빈맥(PSVT)	발작성 심실상성 빈맥(PSVT)											
155	오타	감별진단	2) 브루가다중후군은 ~ T파다 음의 방향 ~	2) 브루가다중후군은 ~ T파가 음의 방향 ~											
288 290	교체	심화학습	① >100~600mL/day	① 24시간 동안 400mL 또는 한 번에 100~150mL											
318	오타	감별진단	• Crest X-ray 상에서도 diaphragm이 ~	• Chest X-ray 상에서도 diaphragm이 ~											
385	교체	문제풀이	<ul style="list-style-type: none"> • Pneumonia의 원인을 알지 못하는 경우 typical pneumonia에 대응하는 B-lactam 계열 항생제와 atypical pneumonia에 대응하는 macrolide의 조합을 경험적 항생제로 사용한다. 	<ul style="list-style-type: none"> • 69세, SBP 82mmHg, BUN 20mg/dL으로 CURB-65 3점 이상에 해당하여 중환자실 필요한 상태이다. • 중환자실 환자의 pneumonia에 대해서는 pseudomonas aeruginosa 감염이 의심되는 경우를 제외하고는, B-lactam + (azithromycin or fluoroquinolone) 병용요법이 권장된다. 											
	추가	심화학습	<p>폐렴의 항생제 치료</p> <p>(1) 원인 균주를 알기 어려울 때 경험적인 치료</p> <p>① Typical Pneumonia</p> <ul style="list-style-type: none"> • β-lactam 항생제 : ~ • New fluoroquinolone : ~ <p>② Atypical Pneumonia</p> <ul style="list-style-type: none"> • Macrolide : ~ • New fluoroquinolone <p>③ 두 종류의 구별이 어려울 경우</p> <ul style="list-style-type: none"> • β-lactam 항생제 + Macrolide • New fluoroquinolone 단독치료 <p>(2) 원인 균주를 확인했을 때 약제감수성 결과에 따라 항생제 투여</p>	<p>CURB65의 요소 및 기준</p> <table border="1"> <thead> <tr> <th>임상적 요소</th> <th>기준</th> </tr> </thead> <tbody> <tr> <td>C(confusion, 의식혼탁)</td> <td>+</td> </tr> <tr> <td>U(urea, 요소)</td> <td>>19mg/dL</td> </tr> <tr> <td>R(Respiratory rate, 호흡수)</td> <td>≥30/min</td> </tr> <tr> <td>B(Blood pressure, 혈압)</td> <td>SBP <90mmHg 또는 DBP ≤60mmHg</td> </tr> <tr> <td>65(나이)</td> <td>≥65세</td> </tr> </tbody> </table> <p>폐렴의 항생제 치료</p> <p>(1) 외래 또는 일반 병동 입원 환자에서 경험적 항생제</p> <p>① Typical Pneumonia</p> <ul style="list-style-type: none"> • β-lactam 항생제 : ~ • New fluoroquinolone : ~ <p>* 국내 폐렴구균은 macrolide에 내성률이 높아 macrolide 단독요법을 하지 않습니다.</p> <p>② Atypical Pneumonia</p> <ul style="list-style-type: none"> • Macrolide : ~ • New fluoroquinolone <p>③ 두 종류의 구별이 어려울 경우 초기 경험적 항생제 치료</p> <ul style="list-style-type: none"> • β-lactam 항생제 + Macrolide <p>* β-Lactam + Macrolide에 비해 β-Lactam 단독요법이 치료효과가 떨어지지 않아 임상적으로 비정형 폐렴이 의심되거나 중증 폐렴이 아니라면 대부분 β-Lactam 단독처방합니다.</p> <ul style="list-style-type: none"> • New fluoroquinolone 단독치료 <p>* 첫 번째 항목이 좀 더 권고되는 치료입니다. Quinolone 중 levofloxacin, moxifloxacin은 다제내성결핵에서 중요한 무기이기 때문에 결핵이 완전히 배제되지 않는 이상 사용을 가급적 피합니다.</p>	임상적 요소	기준	C(confusion, 의식혼탁)	+	U(urea, 요소)	>19mg/dL	R(Respiratory rate, 호흡수)	≥30/min	B(Blood pressure, 혈압)	SBP <90mmHg 또는 DBP ≤60mmHg	65(나이)
임상적 요소	기준														
C(confusion, 의식혼탁)	+														
U(urea, 요소)	>19mg/dL														
R(Respiratory rate, 호흡수)	≥30/min														
B(Blood pressure, 혈압)	SBP <90mmHg 또는 DBP ≤60mmHg														
65(나이)	≥65세														

페이지	분류	위치	수정 전	수정 후
				(2) 중환자실 치료 ① β -lactam+(azithromycin or fluoroquinolone) 병용요법을 권장 • 사용하는 β -lactam : ceftriaxone, ampicillin-sulbactam, cefotaxime ② <i>Pseudomonas aeruginosa</i> 감염이 의심되는 경우 : antipseudomonal antibiotics 2개 이상 병용 • 기본적으로 antipseudococcal, antipseudomonal β -lactam 사용 : ceftipime, piperacillin-tazobactam, imipenem, meropenem • 위에 다음 중 한 가지를 추가하여 사용 - ciprofloxacin or levofloxacin - aminoglycoside + azithromycin - aminoglycoside + fluoroquinolone (gemifloxacin, levofloxacin, moxifloxacin) ③ community acquired MRSA가 의심되는 경우 : (linezolid or vancomycin)+clindamycin 추가
395	교체	출처	Harrison 20판, p.1538	Harrison 20판, pp.919~921
443	오류	문제풀이	• 운동성 ~ Signet ring sign 이 보이므로 ~	• 운동성 ~ emphysema 가 확인되므로 ~
474	오타	감별진단	4) ~ CT상 Tranction bronchiectasis 또는 ~	4) ~ CT상 traction bronchiectasis 또는 ~
490	추가	감별진단	• CT상 ~ 소견이다. Benign calcification 의 경우 ~	• CT상 ~ 소견이다. 2년 이상 변화가 없는 병변이나, benign calcification 의 경우 ~
494 496	추가	심화학습	(1) Anticoagulation : Heparin IV	(1) Anticoagulation : Heparin IV or SC fondaparinux → Wafarin, PO rivaroxaban or apixaban monoTx
496	오타	문제풀이	• 급성 폐색전증의 ~ angicoagulation 을 시행~	• 급성 폐색전증의 ~ anticoagulation 을 시행~
507	오타	감별진단	4) 혈청아스페 질 루스 침전항체	4) 혈청아스페 김 루스 침전항체
512	오타	심화학습	이차성 기흉의 임상 양상	이차성 기흉의 임상 양상
522	오타	감별진단	• 진찰 ~ plerual effusion이 의심된다.	• 진찰 ~ pleural effusion이 의심된다.
539	삭제	심화학습	* U Tube thoracostomy의 Ix.	* T ube thoracostomy의 Ix.
555	오타	심화학습	• 흉 관삽입 후에도	• 흉관 삽입 후에도
563	오타	문제	~ 병원에 왔다. 아내 과 집안 문제로 ~	~ 병원에 왔다. 아내 와 집안 문제로 ~
570	교체	심화학습	• Goal : PaO ₂ 60mmHg, SaO ₂ 90% ~	• Goal : SpO ₂ 88~95% ~
579	교체	심화학습	(1) ~ → Goal : PaO ₂ 60mmHg~, SaO ₂ 90% ~	(1) ~ → Goal : SpO ₂ 88~95% ~
603	오타	문제풀이	• ~ leukocytosis나 발혈 등의 소견은 ~	• ~ leukocytosis나 발열 등의 소견은~
615	오타	감별진단	* Rectal prolapse는 창자 결 침없이 anal sphinter	* Rectal prolapse는 창자 결 침없이 anal sphincter
630	오타	심화학습	→ 가능한 한 시경적, 수술적 치료	→ 가능한 한 내 시경적, 수술적 치료
653	추가	심화학습	② 비약물치료 : ~ , Heller's extra-mucosal myotomy	② 비약물치료 : ~ , Heller's extra-mucosal myotomy, per-oral endoscopic myotomy
702	오타	감별진단	4) Chronic granulomatous disease ~	4) Chronic granulomatous disease ~



페이지	분류	위치	수정 전	수정 후
714	오류	문제		
		문제분석	영상 Barium X-ray : Ascending colon obstruction	영상 Barium X-ray : small bowel stricture
		문제풀이	<ul style="list-style-type: none"> • Barium X-ray에서 ascending colon obstruction 이 확인되며, 이는 염증성 장질환으로 인한 합병증으로 판단할 수 있다. 현재 환자가 폐쇄로 인한 증상을 호소하고 있으므로 수술의 적응증에 해당된다. 	<ul style="list-style-type: none"> • Barium X-ray에서 small bowel stricture이 확인되며, 이는 크론병으로 인한 합병증이 의심된다. 현재 환자가 폐쇄로 인한 증상을 호소하고 있으므로 수술의 적응증에 해당된다. CD는 UC와 달리 병변 부위만을 절제하는 수술을 시행하므로, 소장부분절제술이 필요하다.
807	오타	감별진단	5) 콜레스티라민(cholestyramine)은 담즙산 ~	5) 콜레스티라민(cholestyramine)은 담즙산 ~
825	오타	감별진단	1) 혈색소증은 ferritin 수치나 ~	1) 혈색소증은 ferritin 수치나 ~
873	추가	감별진단	4) 분지쇄아미노산과 UDCA는 식도 ~	4), 5) 분지쇄아미노산과 UDCA는 식도 ~
880	오타	문제풀이	• 이 외에도 ~ hypovolemic cirsis ~	• 이 외에도 ~ hypovolemic crisis ~
948	오타	감별진단	2) ~ 감염성 췌장 괴 사가 발생한 경우에 ~	2) ~ 감염성 췌장 괴 사가 발생한 경우에 ~

2권

페이지	분류	위치	수정 전	수정 후
12	오타	심화학습	바터 증후군 Na-K ₂ -Cl Cotransporter의 장애 RAA system 활성화	바터 증후군 Na-K-2Cl Cotransporter의 장애 RAA system 활성화
34	오타	심화학습	③ ROTI-CRAB : ~ renal failure ~	③ ROTI-CRAB : ~ renal failure ~
51	추가	문제풀이	• ~ 신경방광(neurogenic bladder)을 ~	• ~ 신경 인성 방광(neurogenic bladder)을 ~
55	오류	감별진단	• 소변이 ~ Cr이 4.8로 상승 ~	• 소변이 ~ Cr이 4.6으로 상승 ~
56	오타	심화학습	(2) Obstructin lesions의 제거	(2) Obstructing lesion의 제거
60	용어	전체	ARF 급성신부전	AKI 급성신손상
79	용어	감별진단	3) 콩팥 ~ 증강조영 되지 ~	3) 콩팥 ~ 조영증강 되지 ~
80	오타	문제분석	Hx 3세에 요로감염을 입원 치료,	Hx 3세에 요로감염 으로 입원 치료,
81	오타	심화학습	glomerulosclerosis	glomerulosclerosis
134	오타	심화학습	① Group A ~ 피부 갑 이나 ~	① Group A ~ 피부 갑염 이나 ~
166	오타	문제풀이	• 양측 폐 ~ 증중으로 진해 할 확률이 ~	• 양측 폐 ~ 증중으로 진행 할 확률이 ~
172	용어	문제분석	Lab Leukocytosis, Anemia, 소변 : 단백뇨, 혈뇨	Lab Leukopenia, Anemia, 소변 : 단백뇨, 혈뇨
223	오류	감별진단	2), 3) 소변 나트륨 ~	1), 3) 소변 나트륨 ~
251	오류	문제		
262	오타	임상표현형 및 문제의도	• 갑상선부위 의 ~	• 갑상선부위 ~
266	삭제	감별진단	• Subclinical hypothyroidism에서 anti-TPO Ab (+)이면 Levothyroxine 치료한다.	
283	오류	문제풀이	• Endogenous하게 ~ ≥5μg/dL로 증가~	• Endogenous하게 ~ ≥1.8μg/dL로 증가~
287	오류	감별진단	• 확진을 위해 ~ 코티솔이 5μg/dL 이상~	• 확진을 위해 ~ 코티솔이 1.8μg/dL 이상~
367	오타	문제분석	Lab 저혈압, 빈백, 빈호흡	Lab 저혈압, 빈백, 빈호흡
424	오타	문제분석	영상 말초혈액퍼마르표본 : Microcytic Hypochromic	영상 말초혈액퍼마르표본 : Microcytic Hypochromic
425	오타	감별진단	• 본 문제의 ~ Microcytic Hypochromic ~	• 본 문제의 ~ Microcytic Hypochromic ~
432	오타	감별진단	• 본 문항의 환아는 ~ 과사 창자염으로 ~	• 본 문항의 환아는 ~ 과사 창자염으로 ~
570	오타	감별진단	• 2년 전부터 ~ X-ray 상 assymetric joint ~	• 2년 전부터 ~ X-ray 상 asymmmetric joint ~
585	오타	감별진단	4) 만성 통풍에서 ~ uricosuic agent ~	4) 만성 통풍에서 ~ uricosuric agent ~



3권

페이지	분류	위치	수정 전	수정 후
14	오류	문제풀이	• 현재 혈압이 80/50mmHg, BT 39℃이며 leukocytosis가 동반된 것을 보아 sepsis 상태~	• 현재 혈압이 80/50mmHg, 호흡 25회/분으로 sepsis 상태~
21	삭제	문제풀이	• ~ 위해, 또한 18시간의 무뇨 상태가 지속되고 있으므로 향후 prerenal azotemia로 인한 신장의 추가 손상을 막기 위해 Crystalloid인 ~	• ~ 위해, Crystalloid인 ~
		감별진단	• 혈장량의 ~ IV Crystalloid(또는 colloid)이다.	• 혈장량의 ~ IV Crystalloid이다.
125	오류	감별진단	• 부신우연종의 처치는 악성정도를 평가하여 경과관찰~	• 부신우연종의 처치는 크기로 인한 mass effect를 평가하여 경과관찰~
169	오류	문제분석	Lab leukocytosis	Lab 특이사항 없음
268	추가	감별진단	• ~ 정기 복용 시 약제의 부작용으로도 ~	• ~ 정기 복용 시 약제의 부작용으로도 ~
355	용어	문제분석	영상 초음파 : AFI 31cm(polyhydramnios),	영상 초음파 : AFI 31cm(hydramnios),
375	용어	심화학습	(1) 정의 : ~ 소실되어 임신 2분기에 ~	(1) 정의 : ~ 소실되어 임신 제2삼분기에 ~
401	추가	감별진단	• 전치태반에서는 태아의 상태에 관계없이 ~	• Near term의 경우 전치태반에서는 태아의 상태에 관계없이 ~


4권

페이지	분류	위치	수정 전	수정 후
97	오류	감별진단	• 암모니아가 혈액에 과량 존재할 경우 혈액투석을 ~	• 혈중 암모니아 농도가 높고, 그로 인해 ICP 및 신경 증상이 발생할 경우 혈액투석을 ~
122	추가	문제풀이	• 소아에서 URI ~ 발진은 감염성 단핵구증에서도 관찰되는데 ~	• 소아에서 URI ~ 발진은 감염성 단핵구증(= 전염성 단핵구증)에서도 관찰되는데 ~
133	오타	해설제목	📖 선천성 횡격막 탈장	📖 선천성 횡격막 탈장
134	오류	문제풀이	• Red flag sign(자다 깨지 않음, 혈변 없음, 체중감소 없음)이 없고 ~	• Red flag sign(자다 북쪽으로 깎, 혈변, 체중감소)이 없고 ~
137	오류	문제풀이	• 말초혈액의 ~ 조직검사 상 호산구 증가를 ~	• 말초혈액의 ~ 조직검사 상 호산구 침윤을 ~
149	추가	감별진단	• 혈액이 모체의 혈액임을 시사한다.	• Apt test에서 색변화가 있는 것은 혈액이 모체의 혈액임을 시사한다.
155	추가	문제풀이	• 고열과 ~ 헤르페스잇몸입안염 ~	• 고열과 ~ 헤르페스잇몸입안염(=헤르페스성 구내염) ~
155	용어	문제풀이	헤르페스성 잇몸 구내염	헤르페스성 구내염
156		심화학습		
157				
249	교체	문제풀이	간혹 조산아가 걸리며,	조산아에서 보이는 경우가 있으며,
257	삭제	문제풀이	• Teratoma 또한 다양한 조직으로 분화할 수 있으나 Teratoma의 경우 알파태아단백질이 증가하지 않는다.	
259	삭제	감별진단	• 유잉육종의 경우 근래에 신경에서 발생하는 것으로 확인되었다. 따라서 국소 동통, 비대 이외에 발열 등의 증상을 보인다. 또한 긴 뼈의 diaphysis에서 호발한다.	• 유잉육종은 국소 동통, 비대, 발열 등의 증상을 보이며, 긴 뼈의 diaphysis에서 호발한다.
281	추가	감별진단	• 신기능저하, 단백뇨 없으며 가족력 또한 없다.	• 신기능저하와 단백뇨 없으며, 가족력은 아버지의 콩팥돌 치료 병력 외에는 없다.
288	오류	감별진단	• 부당경량아란 ~ 10% 미만인 경우를 ~	• 부당경량아란 ~ 10백분위수 미만인 경우를 ~
290	오류	감별진단	• 갑상샘 저하증 소아에서 가장 흔한 내분비 ~	• 갑상샘저하증은 소아에서 흔한 내분비 ~
310	추가	문제풀이	• 정답은 2) 근디스트로피(근이영양증)임	• 따라서 정답은 듀센형 근이영양증이 속하는 근디스트로피이다.
328	오타	심화학습	(2) ACTH ~ vigabatran이 효과적이다.	(2) ACTH ~ vigabatin이 효과적이다.
331	오류	문제풀이	• 약물 ~ 급성 악화를 위한 항염 치료~	• 약물 ~ 급성 악화에 사용하는 항염 치료~
471	오류	감별진단	• ~ Benzodiazepine으로 치료하며 클로르디아제폭사이드가 BZD으로 알코올 ~	• ~ Benzodiazepine으로 치료하며, 그 중에서도 클로르디아제폭사이드와 로라제팜이 알코올 ~
480	오타	문제풀이	• 본 환자에서 ~ 항정신성의약품 중 ~	• 본 환자에서 ~ 항정신성의약품 중 ~
503	용어	해설제목	📖 조현성 성격장애	📖 조현형 성격장애
529	교체	해설제목	📖 주의력결핍 과다행동장애(Attention deficit hypersensitivity disorder, ADHD)	📖 지적장애
532				
530	용어	해설제목	📖 주의력결핍 과다행동장애(Attention deficit hypersensitivity disorder, ADHD)	📖 주의력결핍 과다행동장애(Attention deficit hyperactivity disorder, ADHD)
531				
533				

5권

페이지	분류	위치	수정 전	수정 후
14	오류	문제분석	기타 BP ↑, PR 정상,	기타 BP 정상, PR 정상,
15	오류	감별진단	5) 혀인두신경 ~ hypopharyngeal nerve ~	5) 혀인두신경 ~ Glossopharyngeal nerve ~
16	추가	감별진단	3) 시신경교차의 ~ bitemporal anopsia ~	3) 시신경교차의 ~ bitemporal hemianopsia ~
85	오타	문제분석	기타 순음청력 ~ □모양은 기도 청력기 감소된 ~	기타 순음청력 ~ □모양은 기도 청력이 감소된 ~
		문제풀이	• 순음청력검사 ~ 이는 내림프액에 전정 ~	• 순음청력검사 ~ 이는 내림프액이 전정 ~
87	오타	감별진단	4) 메니에르병 : ~ 증상이 30분 내지 ~	4) 메니에르병 : ~ 증상이 30분 내지 ~
89	오류	문제분석	Lab Normal V/S	Lab SBP ↑
103	오류	감별진단	• 소아에서 ~ 의심해 볼 수 없는 소견이다.	• 소아에서 ~ 의심해 볼 수 있는 소견이다.
133	오타	감별진단	• 압박각보검사 : ~	• 압박각보검사 : ~
172	오류	감별진단	2) ~ 신우의 확장이 관찰된다.	2) ~ 신우의 확장이 관찰되지 않는다.
180	오타	꿀팁 check	incarcerated	incarcerated
261	오타	심화학습	③ 계통 표본추출 : 모집단의 목 이 ~	③ 계통 표본추출 : 모집단의 목 이 ~
			③ ~ 표본의 대 표성을 확보할 수 있음	③ ~ 표본의 대 표성을 확보할 수 있음
273	교체	감별진단	• 임신 중 두통약 복용을 했다고 응답한 경우가 환자군에서는 실제 의무기록 보다 많았고, 대조군에서는 실제 의무기록 보다 적었다.	• 실제로 두통약을 복용한 인원은 환자군에서 더 많았지만, 두통약 복용을 보고한 인원은 대조군에서 더 많았다. 태아에서 선천기형이 발생한 원인이 자신의 두통약 복용에 있다는 죄책감 때문에, 환자군에서 대조군보다 회상의 오류가 크게 발생한 것으로 생각된다. 이러한 상황을 차별적 오분류라고 한다. 선지의 '선택적 회상 바이어스'를 일반적인 '회상 바이어스' 정의로 해석할 경우 이해가 쉽게 되지 않을 수 있는데, 이 문제의 상황은 회상과 관련이 있다 정도로 이해하고 넘어가자. Cf. 기억소실 바이어스의 경우 비차별적 오분류가 발생할 가능성이 크다.
286	오류	심화학습	(3) ~ 이런 ' : 1' 관련성은 ~	(3) ~ 이런 '1 : 1' 관련성은 ~
289	오타	심화학습	(1) ~ 갖고 있는 군의 해당 질 병발생률에서 ~	(1) ~ 갖고 있는 군의 해당 질병 발생률에서 ~
			(2) ~ 위험요인을 갖고 있는 집단 의 해당 질병 발생률의 크기 중 ~	(2) ~ 위험요인을 갖고 있는 집단의 해당 질병 발생률의 크기 중 ~
			(위험요인이 있는 군의 해당 질 병발생률 ~	(위험요인이 있는 군의 해당 질병 발생률 ~
311	오타	문제	~ 지난 1년 안 증가하였다. ~	~ 지난 1년 간 증가하였다. ~
341	오타	문제	~ 마른기침을 하며, 피로 하고 ~	~ 마른기침을 하며, 피로 하고 ~
370	오타	심화학습	(1) 사회인지이론 : ~ 중요성을 강조함으로써 ~	(1) 사회인지이론 : ~ 중요성을 강조함으로써 ~
411	오타	심화학습	16. 감염병의 ~ 예방접종에 관한 역학조사를 ~	16. 감염병의 ~ 예방접종에 관한 역학조사를 ~
531	오류	정답	 ③	 ②